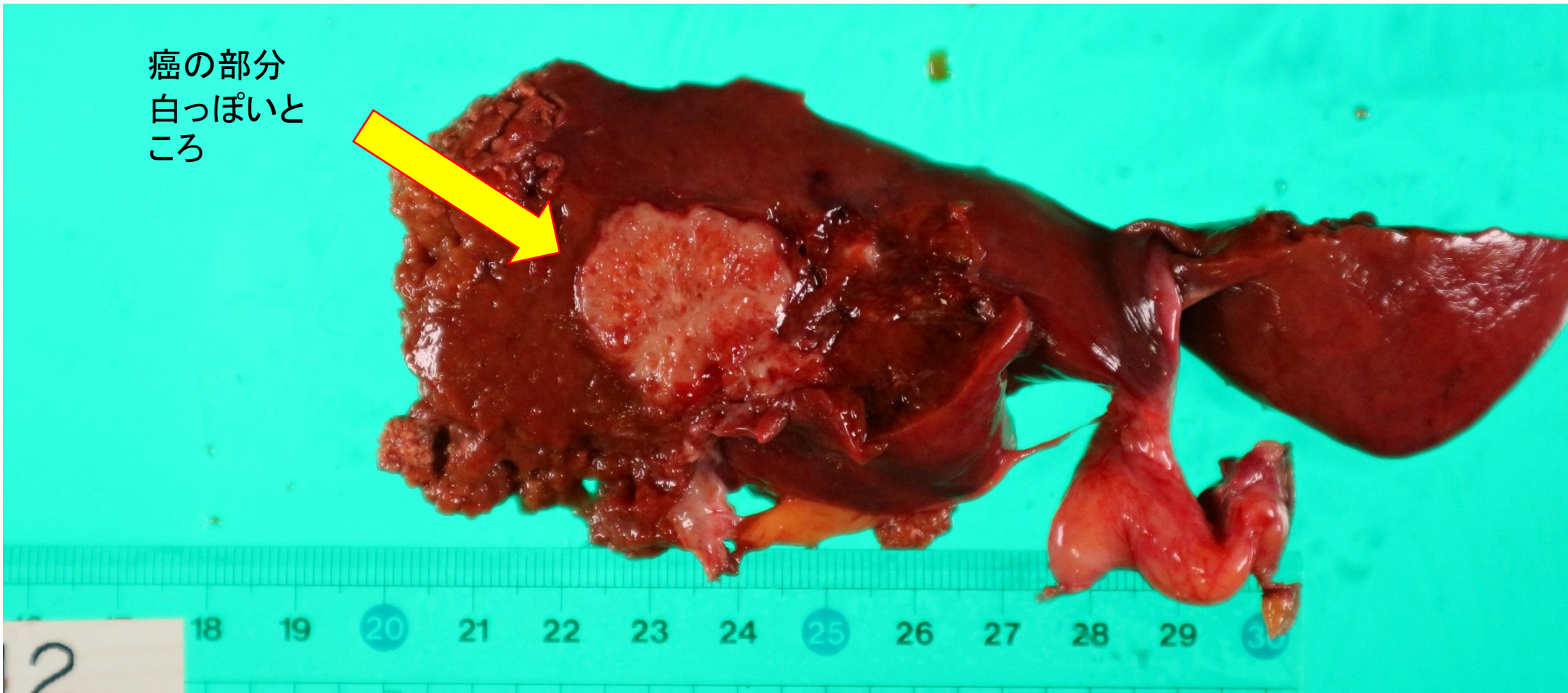


癌の部分
白っぽいと
ころ



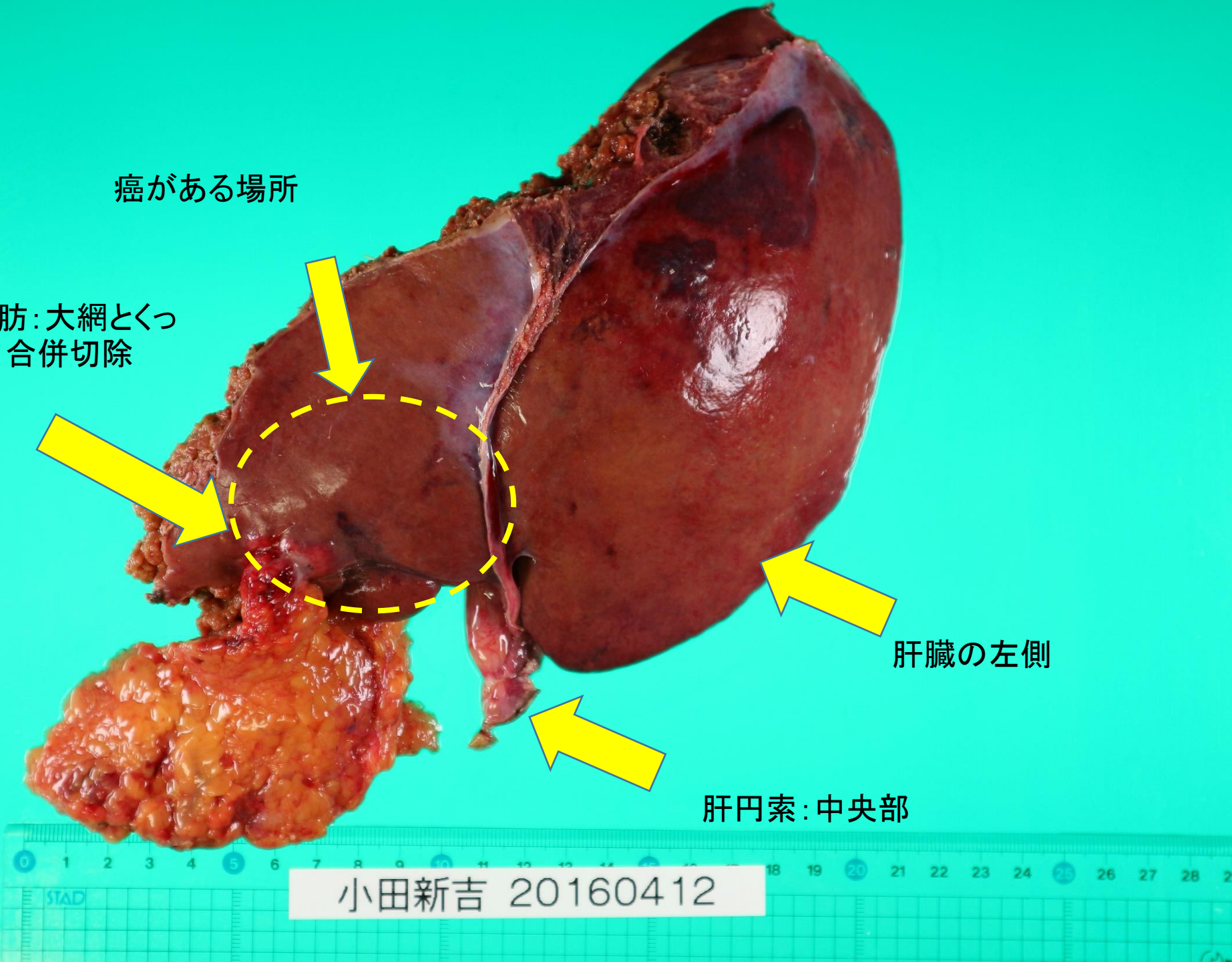
癌がある場所

癌が内臓脂肪:大網とくっ
ついている。合併切除

肝臓の左側

肝円索:中央部

小田新吉 20160412



手術中の写真

癌の部分
周囲の内蔵脂肪との癒着部位

